

文章编号: 1000-0615(2007)04-0556-05

· 研究简报 ·

红螯螯虾感染白斑综合征病毒

沈锦玉¹, 袁军法², 潘晓艺¹, 曹 锋¹, 顾志敏¹, 尹文林¹, 石正丽²

(1. 浙江省淡水水产研究所中国水产科学研究院鱼类免疫与健康重点开放实验室, 浙江 湖州 313001;

2. 中国科学院武汉病毒研究所病毒学国家重点实验室, 湖北 武汉 430071)

关键词: 红螯螯虾; 杆状病毒; 病毒检测

中图分类号: S 945.4 文献标识码: A

White spot syndrome virus in *Cherax quadricarinatus*

SHEN Jin-yu¹, YUAN Jun-fa², PAN Xiao-yi¹, CAO Zheng¹,

GU Zhi-min¹, YIN Wen-lin¹, SHI Zheng-li²

(1. Key Laboratory of Fish Immunology and Health of Chinese Academy of Fishery Sciences,

Zhejiang Institute of Freshwater Fisheries, Huzhou 313001, China;

2. State Key Laboratory of Virology, Wuhan Institute of Virology, Chinese Academy of Sciences, Wuhan 430071, China)

Abstract: The cultivation of redclaw crayfish (*Cherax quadricarinatus*) is developing in recent years. The disease of *Cherax quadricarinatus* was one of the major factors in its culture and even caused redclaw crayfish to die. The viral disease was found in polyculture of redclaw crayfish with *Penaeus vannamei*. Haemolymph and homogenated gills from diseased *Cherax quadricarinatus* was filtered and injected to the healthy *Cherax quadricarinatus* and all injected animals died within 3 – 5 days, while animals injected with other tissues including hepatopancrease and stomach were still alive. Examination by electron microscopy showed that there were a number of bacilliform viral particles in the nuclei of haemolymph and gill tissues. The virions varied in (225.6 – 280.5) nm × (73.2 – 176.8) nm. The detection of the gills and haemolymph by nucleic acid probe and PCR proved that the virus from *Cherax quadricarinatus* was similar to WSSV. The BLAST results of the sequence showed that it has 100% homology with respect to sequence of AF332093. The sequence reported in this paper has been deposited in the GenBank database (accession number EF078890). The results indicated that this virus belongs to WSSV Chinese. The *C. quadricarinatus* bacilliform virus could be detected by WSSV nucleic acid probe and PCR.

Key words: *Cherax quadricarinatus*; bacilliform virus; viral diagnosis

红螯螯虾 (*Cherax quadricarinatus*) 是澳洲淡水龙虾的一种, 属甲壳纲、十足目、长尾亚目、拟螯虾科、光壳虾属, 原产地澳大利亚, 具有个体大、生长快、食性杂、易饲养等养殖性能优势; 同时, 因其肉

味鲜美、富含低胆固醇蛋白质, 是目前世界上较名贵的淡水经济虾之一。目前, 美国、拉丁美洲、西班牙、南非、东南亚、中国等许多国家引进了此虾, 并进行工厂化育苗及养殖^[1]。我国国内最早于

收稿日期: 2006-11-08

资助项目: 浙江省科技厅科研项目 (2006C32005)

作者简介: 沈锦玉 (1963-), 女, 浙江湖州人, 研究员, 从事水生动物病害防治研究。Tel: 0572-2041403; E-mail: sjinyu@126.com

1992年进行养殖,并在繁殖生物学、自然水温育苗、室内工厂化育苗等方面进行了研究,并有着良好的养殖前景。但随着红螯螯虾养殖业的发展,疾病也逐渐增多,主要有寄生虫病^[2-5]、细菌性病^[6]和病毒病^[7]。近年来,在野生及养殖的红螯螯虾中发现大量病毒,Anderson等^[7]在澳大利亚发现红螯螯虾杆状病毒(CqBV),Groff等^[8]在北美洲发现形态相似,但粒径稍大的杆状病毒,Edgerton等^[9]观察到几乎与Groff等相同的杆状病毒,同时还发现一种螯螯虾第虫样病毒(CGV),该病毒是一种小的双链RNA病毒,只感染幼体阶段的红螯螯虾。Edgerton等^[10]证实CqBV也能感染牙别螯螯虾(*Cherax destructor*),在牙别螯螯虾中还发现疱疹样病毒^[11]。

红螯螯虾在中国的养殖时间较短,还没有病毒病的报道。但从2004年起,在红螯螯虾与南美白对虾混养池或单养池中,红螯螯虾发生大量死亡,经电镜观察到杆状病毒样病毒颗粒。本文着重对该病毒的致病性、与对虾白斑综合征病毒(WSSV)的同源性及其诊断技术作一分析,目的是为了检测红螯螯虾的杆状病毒,为红螯螯虾流行病的诊断提供了一个分子标记,并为该病的预防提供参考依据。

1 材料与方法

1.1 材料来源

患病红螯螯虾取自江苏某养虾场,该场的红螯螯虾与凡纳滨对虾(*Litopenaeus vannamei*)混养,刚开始凡纳滨对虾发生白斑综合征,并大量死亡,之后红螯螯虾也发生大量死亡。健康红螯螯虾购自湖州某养殖场,体重10~20g,健康虾在室内暂养3d,无异常,进行实验,水温24~26℃。

1.2 细菌分离及寄生虫观察

从患病虾的血淋巴、肝胰腺、肌肉等组织进行细菌分离,所用培养基为TSA(胰蛋白胨培养基)。同时,取病虾鳃、附肢等组织在显微镜下检查寄生虫情况。

1.3 病虾组织除菌上清液制备

将病虾的血淋巴、鳃、胃、肝胰腺组织加10倍体积的无菌生理盐水在组织匀浆器中匀浆,-18℃冰箱过夜,待解冻后经高速台式离心机以6000 r·min⁻¹离心5 min及10000 r·min⁻¹离心10 min,再经0.22 μm微孔滤膜过滤,-80℃保存上清

液。

1.4 健康红螯螯虾的感染试验

将1.3中制备的上清液分别注射红螯螯虾的第3至第4腹节间,注射量每只0.2 mL,每组6只,对照组注射无菌生理盐水,剂量同试验组。将人工感染发病的虾经同样处理后,再感染健康红螯螯虾。

1.5 电镜观察

对发病红螯螯虾的血淋巴、鳃经戊二醛、四氧化锇固定,包埋,超薄切片,染色后进行电镜观察。

1.6 病毒的核酸鉴定及诊断

核酸探针斑点杂交 取病虾的血淋巴、鳃、胃、肝胰腺组织,按对虾暴发性流行病病原核酸探针点杂交检测试剂盒(购自中国水产科学研究院黄海水产研究所)进行操作,同时设阳性对照与阴性对照判断检测结果。

PCR检测 取发病虾的血淋巴,与裂解液(100 mmol·L⁻¹ NaCl, 10 mmol·L⁻¹ EDTA, 50 mmol·L⁻¹ Tris-Base, 0.5% SDS)1:1稀释后,95℃灭活蛋白10 min,10000 r·min⁻¹离心5 min,上清做PCR模板。

取5只发病虾的各组织微量,按1:10比例加入TN缓冲溶液,冰浴下匀浆;6000 r·min⁻¹离心8 min,取上清液,加蛋白酶K至终浓度160 μg·mL⁻¹,56℃水浴1 h,95℃灭活酶10 min;10000 r·min⁻¹离心5 min,上清做PCR模板。

以WSSV特异性引物WDP07/06扩增,引物序列分别为:5'-ACAAC TAGCAAGCACTGGTAT-3', 5'-TCAGCTTCAAGAATCCCAATAG-3',用该对引物用作检测可以同时检测WSSV所有毒株,理论扩增片段为330 bp。在50 μL的检测体系内含5 μL的10×扩增缓冲液、1 μL dNTP(10 mmol·L⁻¹)、1 U Taq酶和10 pmol的上下游引物和2 μL的模板。WDP07/06扩增条件为94℃、30 s,53℃、30 s,72℃、30 s,30个循环后72℃延伸5 min。

以WSSV特异性引物XYL7/6鉴定WSSV毒株,引物序列分别为:5'-GAAATGGAGGAAATCTGTT-3', 5'-CTCTAGACACGTATGCTCCTTTGA-3',该对引物仅存在WSSV中国株基因组中,在全基因组的定位为287045-287063和287438-287461(AF332093,中国株),理论扩增片段为417 bp,可以特异性鉴别WSSV毒株。XYL7/6扩增体系同

前所述,扩增条件为 94 ℃、30 s,52 ℃、30 s,72 ℃、60 s,30 个循环后 72 ℃延伸 5 min。

1.7 红螯螯虾对 WSSV 的敏感性及其危害情况调查 对各养殖场发病的红螯螯虾进行 WSSV 检测,同时统计发病死亡率。

2 结果

2.1 发病情况

发病红螯螯虾体表无明显症状,头胸甲、腹部甲壳及附肢也无明显白色斑点,但病虾游动迟缓,活力弱,厌食,空胃,脱壳受阻,并陆续死亡,发病及死亡虾为成虾,体重 30~40 g,死亡率达 80%。

2.2 细菌分离及寄生虫观察

对发病红螯螯虾进行细菌分离,发现血淋巴、肝胰腺中有少量细菌,经鉴定为气单胞菌;从细菌感染试验的结果看,细菌对虾的毒力较低。

显微镜检查虾的鳃组织中有少量切头虫 (*Diceratocephala* sp.) 存在。

2.3 感染试验

自然发病红螯螯虾的血淋巴、鳃、胃、肝胰腺组织的除菌上清液人工感染健康虾后,3~5 d 血淋巴、鳃组织注射组全部死亡,无体表症状。胃、肝胰腺组织注射组与对照组没有发生死亡。人工感染发病的虾经处理后,再感染健康红螯螯虾,得到同样的结果。

2.4 病毒的电镜观察

在电子显微镜下看到血淋巴、鳃组织细胞核中有大量杆状病毒颗粒,血淋巴中最多,大小为 (225.6~280.5) nm × (73.2~176.8) nm (图 1)。

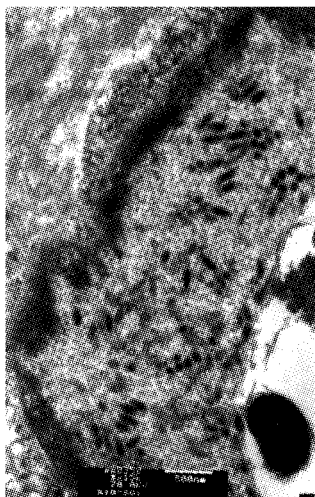

图 1 鳃组织中杆状病毒

Fig.1 Bacilliform virus in gill tissue

2.5 病毒的核酸鉴定及诊断

用对虾暴发性流行病病原 WSSV 的核酸探针,与红螯螯虾病虾的血淋巴、鳃、胃、肝胰腺组织进行斑点杂交,探针与血淋巴、鳃组织有强烈的阳性杂交反应,而与胃、肝胰腺组织的杂交反应呈阴性,阳性对照呈阳性反应,阴性对照呈阴性反应。

血淋巴、鳃、胃、肠、肝胰腺、肌肉组织样品以 WSSV 特异性引物 WDP07/06 经 PCR 扩增,5 只虾的结果很一致,除肌肉组织为阴性,其余各组织均有 330 bp 左右的条带。

图 2-1~5 为 PCR 检测结果,从图中可以看到血淋巴、鳃组织中明显、单一的 DNA 条带,330 bp 左右,与预计的产物长度吻合。而对正常虾组织 DNA 经 PCR 扩增后电泳,未见 DNA 条带 (图 2-4),阳性对照为 WSSV (图 2-5)。说明该样品感染白斑综合征病毒。图 2-6~8 为毒株鉴定结果:以特异性的分型引物扩增显示扩增出 417 bp 的片段,将该片段测序,序列递交 NCBI 进行 BLAST 同源序列比对,与 WSSV 中国株 (AF332093) 的基因具有 100% 的同源性,该序列在 GenBank 上的登录号为 EF078890,显示感染红螯螯虾的病毒为白斑综合征病毒中国株。




图 2 用 PCR 法进行病毒的检测与鉴定

Fig.2 Detection and identification of virus by PCR

M: DNA marker; 1,6:血淋巴; 2,7:鳃组织;

3,8:肌肉组织; 4:阴性对照; 5:阳性对照

M: DNA marker; 1,6: haemolymph;

2,7: gill; 3,8: muscle; 4: negative; 5: positive

2.6 红螯螯虾对 WSSV 的敏感性及其危害

2004 年江苏某养虾场的红螯螯虾发生大量死亡,经检测是由 WSSV 感染引起,死亡率达 50%。同年,浙江慈溪某养殖场养殖的红螯螯虾也发生大量死亡,死亡率达 80%,经检测是由 WSSV 感染引起。2005 年浙江嘉兴某养殖场养殖的红螯螯虾发生大量死亡,死亡率达 30%,经检测是由 WSSV 感染引起。同样的事例在各养殖

区均有发生。

3 讨论

红螯螯虾疾病发生后,曾使用多种抗菌药物内服及用消毒剂反复进行池水消毒,但收效甚微,说明与常见的细菌性病不同。在自然发病的病虾血淋巴、鳃组织超薄切片中看到有包膜的杆状病毒。将除菌病虾组织浆悬液注射健康红螯螯虾,死亡率为 100%。因此认为该杆状病毒是这次流行病的病原。从红螯螯虾对 WSSV 的敏感性及其危害看,充分说明 WSSV 能自然感染红螯螯虾,红螯螯虾对 WSSV 已相当敏感,并引起大量死亡,危害已很严重。红螯螯虾是纯淡水养殖,通常与南美白对虾混养,红螯螯虾的病毒感染死亡可能是南美白对虾的病毒传染造成的,但红螯螯虾单养池中,也发生死亡,可能是水环境中 WSSV 宿主带毒引起的。这对红螯螯虾的养殖起到警示作用即在发病或曾经发生过 WSSV 病未彻底消毒的池塘不宜养殖该虾,否则很有可能会受到 WSSV 的感染。

红螯螯虾杆状病毒的形态与已报道的 WSSV 相似^[12-13],基于其形态学和致病特征分析并参考文献报道相关病毒的习惯命名,我们认为称其为 WSSV(白斑综合征病毒)较为恰当。但不同作者报道的大小各有差异,可能与宿主来源、地域分布及标本制备方法各异有关。但 WSSV 致病的共同特点是发病对虾有明显白斑,而红螯螯虾杆状病毒不引起红螯螯虾的甲壳有明显白斑,周化民^[14]发现对虾白斑综合征的同一发病虾池中,发病的非养殖虾和蟹,如东方白虾、长臂虾、厚蟹、相手蟹,它们甲壳一般也不具有白色斑点。从感染试验及核酸探针斑点杂交结果证实 WSSV 主要存在于血淋巴、鳃组织中,这与何建国等^[15]报道的 WSSV 的寄生部位相似。但利用 WSSV 特异性引物 WDP07/06 扩增,分别从 5 只不同虾的血淋巴、鳃、胃、肠、肝胰腺扩增出了 330 bp 左右的红螯螯虾的杆状病毒的 DNA 片段(与预计的产物长度吻合),肌肉组织检测均为阴性。以 WSSV 特异性引物 XYL7/6 鉴定 WSSV 毒株,成功地扩增出了 417 bp 的红螯螯虾的杆状病毒的 DNA 片段。说明该引物特异性较高,对红螯螯虾的杆状病毒的检测具有一定的实际应用价值,实验结果同时说明红螯螯虾的杆状病毒为 WSSV 中国株,

用该引物进行的 PCR 扩增为 WSSV 与其他相关病毒的比较研究提供了一种技术手段。但该病毒与国外报道的 Anderson 等^[7]是否一致,还有待于进一步研究。

自上世纪 90 年代对虾白斑综合征在全世界范围暴发以来,对虾白斑综合征病毒(white spot syndrome virus, WSSV)是对虾养殖业造成危害最为严重的病毒病原之一^[16]。WSSV 是一种无包涵体、具囊膜、一端有尾巴状结构、杆状的双链环状 DNA 病毒,基因组序列已被测定^[17]。其感染宿主范围很广,南美白对虾、斑节对虾等大部分养殖对虾皆可被 WSSV 侵染^[18],是 WSSV 的天然宿主。由于其传播速度快、感染途径多和致病力强等特点已经成为对虾养殖业的最大危害,造成对虾养殖业灾难性减产,同时也对其它虾类养殖业造成潜在威胁。它不仅侵染各种野生及养殖对虾,而且侵染其他水生甲壳类如中华绒螯蟹、螯虾和龙虾等^[19-21],对锯缘青蟹(*Scylla serrata*)^[22]、三疣梭子蟹(*Portunus trituberculatus*)^[20]、克氏原螯虾(*Procambarus clarkii*)^[21]、红螯螯虾(*Cherax quadricarinatus*)^[23]等甲壳类动物进行了人工感染实验,结果证明这些动物均能被 WSSV 感染致死。但本次红螯螯虾自然感染 WSSV 发病死亡尚是首例报道。

参考文献:

- [1] Medley P B, Jones C M, Avault J W. A global perspective of the culture of Australian redclaw crayfish, *Cherax quadricarinatus*: production, economics and marketing [J]. World Aquaculture, 1994, 25(4): 6-13.
- [2] Herbert B. Notes on diseases and epibionts *Cherax quadricarinatus* and *Cherax tenuimanus* (Decapoda: Parastacidae) [J]. Aquaculture, 1987, 64: 165-173.
- [3] Jones T C, Lester R J G. The life history and biology of *Diceratocephala boschmai* (Platyhelminthes: Temnocephalida), an ectosymbiont on the redclaw crayfish *Cherax quadricarinatus* [J]. Hydrobiologia, 1992, 248: 193-199.
- [4] Mills B J. A review of the diseases of freshwater crayfish, with particular reference to the yabby (*Cherax destructor*) [J]. Fish Res Pap, 1983, 9: 1-18.
- [5] 吴志新,陈孝煊,林娟娟. 澳大利亚红螯螯虾体表切头虫(*Diceratocephala* sp.)的初步研究[J]. 水产

- 科技情报,1998,25(1):14-16.
- [6] 沈锦玉,顾志敏,潘晓艺,等. 红螯螯虾弗氏柠檬酸杆菌病原的分离与鉴定[J]. 中国水产科学, 2005,12(2):197-200.
- [7] Anderson L G, Prior H C. Baculovirus infections in the mud crab, *Scylla serrata*, and a freshwater crayfish, *Cherax quadricarinatus*, from Australia[J]. J Invertebr Pathol, 1992,60: 265-273.
- [8] Groff J M, McDowell T, Friedman C S, et al. Detection of a nonoccluded baculovirus in the freshwater crayfish *Cherax quadricarinatus* in North America[J]. J Aquat Anim Health, 1993, 5: 75-279.
- [9] Edgerton B. A new bacilliform virus in Australian *Cherax destructor* (Decapoda: Parastacidae) with notes on *Cherax quadricarinatus* bacilliform virus (*Cherax baculovirus*) [J]. Dis Aquat Org, 1996,27: 43-52.
- [10] Edgerton B, Owens L, Glasson B, et al. Description of a small dsRNA virus from freshwater crayfish, *Cherax quadricarinatus*[J]. Dis Aquat Org, 1994,18: 63-69.
- [11] Brett E, Leigh O. Age at first infection of *Cherax quadricarinatus* by *Cherax quadricarinatus* bacilliform virus and *Cherax* Giardiavirus-like virus, and production of putative virus-free crayfish [J]. Aquaculture, 1997,152:1-12.
- [12] 陈细法,陈平,吴定虎,等. 养殖对虾一种新杆状病毒的研究[J]. 中国科学(C辑),1997,27(5): 415-420.
- [13] Wongteerasupaya C, Vickers J E, Sriuratana S, et al. A non-occluded, systemic baculovirus that occurs in cells of ectodermal and mesodermal origin and causes high mortality in the high mortality in the black tiger prawn *Penaeus monodon* [J]. Dis Aquat Org, 1995, 21:69-77.
- [14] 周化民. 斑节对虾白斑综合征杆状病毒(WSBV)的形态和感染的组织病理研究[J]. 徐州师范大学学报(自然科学版),1999,17(4):59-62.
- [15] 何建国,翁少萍,邓敏,等. 斑节对虾白斑病原与病理[J]. 中山大学学报论丛,1996(增刊):12-15.
- [16] Inouye K, Miwa S, Oseko N, et al. Mass mortalities of cultured kuruma shrimp *Penaeus japonicus* in Japan in 1993: electron microscopic evidence of the causative virus[J]. Fish Pathology, 1994, 29:149-158.
- [17] Yang F, Zhang X, Xu X, et al. Complete genome sequence of the shrimp white spot bacilliform virus [J]. Journal of Virology, 2001, 75(23): 11811-11819.
- [18] Lightner D V. A handbook of shrimp pathology and diagnostic procedures for diseases of cultured penaeid shrimp [M]. Baton Rouge, Louisiana, USA: World Aquaculture Society, 1996,304-307.
- [19] Chen L, Lo C, Chiu Y, et al. Natural and experimental infection of white spot syndrome virus (WSSV) in benthic larvae of mud crab *Scylla serrata* [J]. Diseases of Aquatic Organisms, 2000, 40: 157-161.
- [20] Zhan W, Zhang L, Wang Y, et al. White spot syndrome virus(WSSV) infection to crabs[J]. ACTA Scientiarum Naturalium Universitatis Sunyatseni, 2000, 39(suppl.): 153-158.
- [21] 黄灿华,石正丽,张建红,等. 中国对虾无包涵体杆状病毒体内增殖模型的建立[J]. 中国病毒学, 1999,14:358-363.
- [22] Lo C F, Ho C H, Peng S E, et al. White spot syndrome baculovirus (WSSV) detected in cultured and captured shrimps, crabs and other arthropods[J]. Diseases of Aquatic Organisms, 1996, 27: 215-225.
- [23] 黄茹,陈孝焯,张建红,等. 对虾白斑综合征病毒对澳洲龙虾的人工感染实验[J]. 武汉大学学报(理学版), 2004, 50 (S2): 79-82.