

文章编号:1000-0615(2009)01-0126-06

## 海产蟹类血卵涡鞭虫间接荧光抗体快速检测技术

谢建军, 许文军, 施慧, 徐汉祥, 史海东, 张静

(浙江海洋学院海洋与渔业研究所, 浙江省海洋水产研究所, 浙江舟山 316100)

**摘要:**以寄生于三疣梭子蟹血淋巴中的血卵涡鞭虫虫体为抗原,制备了多克隆血清抗体。抗体经健康梭子蟹血淋巴吸附处理后,间接ELISA检测效价达7 680。应用该抗体建立了血卵涡鞭虫的间接荧光抗体检测技术(IFAT)。采用常规显微镜检、PCR及IFAT 3种方法对采集的养殖青蟹、梭子蟹及海捕梭子蟹等18个样本进行了检测。检测结果显示:常规显微镜检阳性检出率为33.3%,而IFAT及PCR检测阳性率77.8%,符合率达100%;阳性虫体被染上黄绿色荧光,而正常梭子蟹血细胞则未被染色;可检测到血卵涡鞭虫不同生活阶段的营养体、腰鞭孢子及合孢体阶段。为血卵涡鞭虫的流行病学调查及生活史研究提供了简便实用的方法。

**关键词:**血卵涡鞭虫;三疣梭子蟹;锯缘青蟹;间接荧光抗体;快速检测

**中图分类号:**Q 579.1; S 917

**文献标识码:**A

血卵涡鞭虫(*Hematodinium* sp.)是近年来危害浙江省三疣梭子蟹(*Portunus trituberculatu*)、锯缘青蟹(*Scylla serrata*)养殖的主要寄生性原生动物,该虫体对宿主感染时间长,流行范围广、死亡率高,给梭子蟹、青蟹产业带来巨大的经济损失<sup>[1]</sup>。在国内许文军等<sup>[2-3]</sup>首次在养殖梭子蟹、养殖青蟹,海捕日本蟳(*Charybdis japonica*)中发现该寄生虫,经过系统研究,并与国外研究结果比较后鉴定为血卵涡鞭虫。

血卵涡鞭虫隶属于植鞭动物门、腰鞭虫纲、Syndinida目、血卵涡鞭虫属,是海水甲壳类的重要病原性寄生虫。国外已有较多报道,主要感染自然海区挪威龙虾(*Nepkrops norvegicus*)<sup>[4]</sup>、蓝蟹(*Callinectes sapidus*)<sup>[5]</sup>、白氏雪蟹(*Chionoecetes bairdi*)以及蛛雪蟹(*Chionoecetes opilo*)等许多重要经济甲壳类<sup>[6-7]</sup>,危害十分严重。

感染血卵涡鞭虫宿主后期表现为:游泳足关节膜白浊,血淋巴呈白色或浊黄色,正常血细胞大量减少,血淋巴中大部分为与血细胞大小形态近似的寄生虫体,在普通显微镜下可分辨出虫体。但是在潜在感染或初期感染时,由于虫体量少而

且某些阶段与海产蟹血细胞形态差异很小,普通显微镜下很难准确区分虫体与正常血细胞,容易造成漏检及误检。国外学者检测血卵涡鞭虫主要采取以下几种方法:血淋巴吉姆萨、H. E染色结合显微镜观察<sup>[8]</sup>,ELISA<sup>[9]</sup>、Western-blotting<sup>[10]</sup>、荧光抗体<sup>[11]</sup>、PCR<sup>[12]</sup>等。本文利用血卵涡鞭虫营养体阶段抗原制备多克隆血清抗体,国内首次建立了运用间接荧光抗体技术(indirect fluorescent antibody technique, IFAT)检测血卵涡鞭虫的方法,应用于海产蟹血卵涡鞭虫病的临床诊断。

### 1 材料与方法

#### 1.1 试剂与仪器

福氏完全佐剂购于Sigma公司;FITC-羊抗兔IgG、HRP-羊抗兔IgG、羊抗兔IgG购于武汉博士德生物公司;新西兰大白兔(雄性,2 kg)购于浙江省医学科学院实验动物中心;Nikon 80i显微镜。

#### 1.2 抗原制备

梭子蟹病样取自浙江舟山桃花某发病养殖池。于濒临死亡的梭子蟹游泳足基部抽取血淋

收稿日期:2008-01-22 修回日期:2008-04-09

资助项目:浙江省科技厅院所专项(2006F4003);浙江省自然科学基金项目(Y3080317, Y3080181);浙江省科技厅人才培养项目(2006R20009)

通讯作者:谢建军, Tel:0580-3053386, E-mail: xiejianjun611@163.com

巴,经显微镜观察初步判断,血淋巴中正常血细胞几乎全被寄生虫虫体取代。采用本实验室设计的一对针对血卵涡鞭虫 ITS1 基因的特异性引物 (Primer 1:5' - CTGATTACGTCCCTGCCCTT - 3'; Primer 2:5' - GCATGTCGCTGCGTTCTTC - 3'),PCR 扩增出 585 bp 特异性条带,经过测序分析,与国外相关研究结果比对,确定该虫体为血卵涡鞭虫。具体实验方法及序列比对结果参见文献 [13]。取病蟹血淋巴 4 000 r/min 离心 10 min, PBS 洗涤 3 次,37 °C 下 1% 福尔马林固定 1 h,洗涤 3 次,虫体终浓度  $3.6 \times 10^8$  ind/mL,反复冻融多次,-70 °C 储存备用。

### 1.3 抗血清制备

新西兰大白兔制备血清抗体。免疫分 3 个阶段:第一次免疫福氏完全佐剂与虫体等比例乳化均匀,大白兔脊柱两侧皮下分 6 点注射,总量 1 mL。3 周后注射 1 mL 纯抗原加强免疫。间隔 3 周后再加强免疫 1 次。间隔 2 周试采血,用间接 ELISA 方法测定血清抗体效价,效价达 5 120 以上,大量收集血清,储存备用。

### 1.4 抗血清效价及初步纯化

间接 ELISA 方法测定抗体效价,抗原包被浓度与免疫用抗原浓度相同。492 nm 处读取吸光值,以 P/N 值大于 2.1 的稀释度为抗体效价。健康梭子蟹血淋巴经 1% 福尔马林固定后,用含有 1% 小牛血清的 PBS 洗涤,于 4 °C 对抗体进行吸附反应,反应过程中不间断混匀,反应时间 12 h。离心除去血淋巴,对吸附后抗体再次进行效价测定。抗体加入 20% 的甘油,冻藏备用。

### 1.5 间接荧光抗体检测方法的建立

**载玻片处理与待检样品处理** 新载玻片经洗液处理,乙醇浸泡,晾干后用热的明胶甲醛溶液 (35% 甲醛 2.5 mL,明胶 0.5 g,蒸馏水 100 mL) 浸泡 10 min,烘干备用。从患病梭子蟹游泳足基膜下抽取血淋巴,1% 福尔马林固定 1 h 后待检。

**检测程序** 待检样品 5  $\mu$ L 滴加于载玻片,均匀涂布成圆面,室温晾干,55 °C 固定 5 min。滴加适度稀释抗血清,37 °C 免疫湿盒温育 1 h, PBST (NaCl 8 g, Na<sub>2</sub>HPO<sub>4</sub> · 12H<sub>2</sub>O 2.9 g, KH<sub>2</sub>PO<sub>4</sub> 0.2 g, KCl 0.2 g, H<sub>2</sub>O 1 000 mL, pH 7.4, 0.05% tween -20) 洗涤 3 次,晾干。滴加适度稀释的 FITC-羊抗兔 IgG,37 °C 免疫湿盒温育 40 min, PBS 洗涤 3 次后用甘油碳酸盐缓冲液

(0.5 mol/L CBS:甘油 = 1:1, pH 9.6) 封片,495 nm 激发光下镜检。如果来不及镜检,置湿盒中避光保存于 4 °C。

以标准阳性样本和阴性样本为参照,待检样本荧光呈现清晰虫体形态为阳性。无荧光或明显比阳性对照显色暗的样本为阴性。

**最佳抗体稀释度筛选** 血清抗体比稀释 1:64 到 1:1 280, FITC-羊抗兔 IgG 稀释 1:32 到 1:256,对已知阳性样本进行检测,根据染色强度筛选最佳的一抗、二抗稀释比例。

**特异性检测** 以最佳抗体稀释度进行阻断实验,吸收实验。阻断实验即用羊抗兔 IgG 代替荧光标记的羊抗兔 IgG 进行反应。吸收实验,用过量血卵涡鞭虫虫体抗原对抗体进行吸附,然后用吸附过的抗体对阳性样本进行检测。

**病样检测** 检测样品于 2007 年 9 - 10 月采集于浙江三门县、舟山桃花镇的青蟹、舟山六横、桃花、马目、岙山、登步等地的人工养殖梭子蟹、大沙渔场海捕梭子蟹。阴性对照为健康梭子蟹血淋巴、健康青蟹血淋巴。检测设阳性对照,阴性对照,抗体空白对照。检测样品 18 份,每份设两组平行。

**外观检查及显微镜镜检** 常规外观检查及血淋巴镜检初步判断是否感染血卵涡鞭虫。检查标准:游泳足关节膜白浊,血淋巴颜色异常,镜检可见与血细胞大小近似的寄生虫虫体,判为阳性。

**间接荧光抗体检测** 病蟹血淋巴经福尔马林固定,进行间接荧光抗体检测。

**PCR 检测** PCR 检测参考文献 [13] 的方法,以出现特异性 585 bp 大小条带为阳性。

## 2 结果

### 2.1 血清抗体效价

间接 ELISA 检测血清抗体效价达 10 240,对应 OD<sub>492</sub> 值 0.259 6, P/N 值 2.32。经健康梭子蟹血淋巴对抗体进行吸附后,检测效价为 7 680,对应 OD<sub>492</sub> 值 0.367 3, P/N 值 2.26。完全符合间接荧光抗体用抗体效价要求。

### 2.2 最佳抗体稀释度筛选及特异性试验结果

确定血卵涡鞭虫血清抗体稀释度 160, FITC-羊抗兔 IgG 稀释度 100 为最佳反应浓度。在此浓度下几乎没有非特异性荧光染色,虫体被染上明亮荧光,背景呈黑色。血清抗体稀释浓度过低,荧

光二抗稀释浓度过低(如稀释度 32)时容易出现非特异性荧光。吸收试验及阻断试验结果均呈现黑色背景,证明抗体特异性较强。

### 2.3 检测结果

检测样品 18 份,3 种检测方法检测结果见表 1,其中用显微镜直接检测阳性率仅 33.3%,而 PCR 及 IFAT 检测结果则达到 77.8%。PCR 检测样品部分结果见图 1,阳性结果均出现不同亮

度的 585 bp 特异性条带,阴性结果则不见特异性条带。IFAT 检测结果表明,阳性血淋巴样品均可观察到黄绿色荧光虫体,而蟹血细胞未被染色,在落射 495 nm 激发光和普通光照下,可以同时观察到染上荧光的虫体和蟹血颗粒细胞与透明细胞(图版-1,2,3);间接荧光抗体还检测到了不同生活阶段的血卵涡鞭虫虫体:营养体、大腰鞭孢子、合孢体(图版-4,5,6)。

表 1 显微镜检、PCR 和 IFAT 检测血卵涡鞭虫结果比较

Tab. 1 The results of detecting *Hematodinium* sp. by IFAT, PCR and microscopic observation

样品编号 sample No.	样品种类及来源 sample species and sources	检测结果 results			样品编号 sample No.	样品种类及来源 sample species and sources	检测结果 results		
		M	PCR	IFAT			M	PCR	IFAT
1	青蟹-三门	-	+	+	11	梭子蟹-舟山马目	-	-	-
2	青蟹-三门	-	+	+	12	梭子蟹-舟山马目	-	-	-
3	青蟹-三门	+	+	+	13	梭子蟹-舟山马目	-	+	+
4	梭子蟹-大沙渔场	-	-	-	14	梭子蟹-舟山桃花	+	+	+
5	梭子蟹-舟山普陀	+	+	+	15	梭子蟹-舟山桃花	-	+	+
6	梭子蟹-舟山桃花	+	+	+	16	梭子蟹-舟山普陀	+	+	+
7	梭子蟹-舟山岙山	-	+	+	17	梭子蟹-舟山普陀	-	-	-
8	梭子蟹-舟山岙山	-	+	+	18	梭子蟹-舟山桃花	+	+	+
9	梭子蟹-舟山岙山	-	+	+	19	梭子蟹阴性血淋巴	-	-	-
10	青蟹-舟山桃花	+	+	+	20	青蟹阴性血淋巴	-	-	-

注: M 代表普通光学显微镜镜检。“+”代表阳性,“-”代表阴性

Notes: M. microscopy observation; '+'. positive result; '-'. negative result

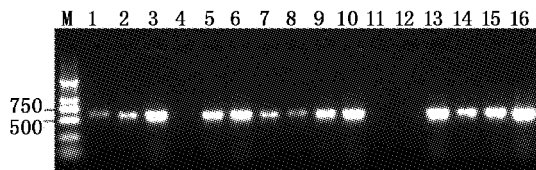


图 1 PCR 检测血卵涡鞭虫结果

M: DNA marker; 1~15: 分别对应表格 1 中 1~15 号样品; 16: 阳性对照

Fig. 1 Detection results of *Hematodinium* sp. by PCR

M: DNA marker; 1-15: same samples in Tab. 1; 16: positive control

### 3 讨论

由于血卵涡鞭虫的体外培养较为困难,因此要取得纯的血卵涡鞭虫抗原具有较大难度。Appleton 等<sup>[14]</sup>用了近五年的时间研究血卵涡鞭虫的体外培养,取得较大进展。Field 等<sup>[11]</sup>和 Small 等<sup>[9]</sup>在其研究基础上利用体外培养血卵涡鞭虫制备了多克隆血清抗体,并建立了检测方法。由于感染末期的梭子蟹血淋巴中基本很少有正常血细胞,而被大量血卵涡鞭虫所取代,本研究采用这种“血淋巴”作为抗原制备了多克隆血清抗体。

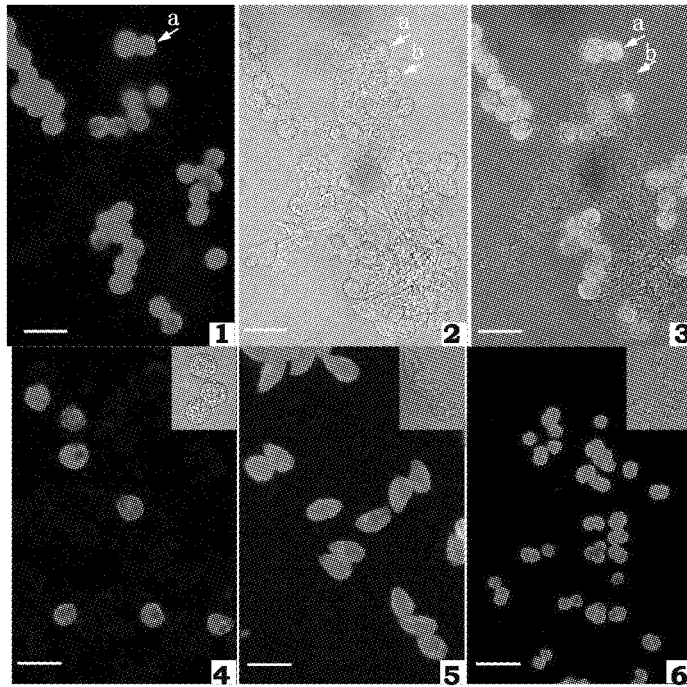
抗体成分虽然大部分为血卵涡鞭虫抗体,但是不可避免带有了蟹源蛋白成分的抗体,因此采用健康梭子蟹血淋巴对抗血清进行充分吸附处理,检测结果显示经过吸附后的抗体具有较高的特异性。

国外学者对血卵涡鞭虫检测时,起初也是通过吉姆萨、H. E 染色、利什曼染色等染色方法对血淋巴染色后直接显微镜镜检<sup>[8]</sup>,但是此种检测方法依然容易将虫体与某些血细胞混淆,灵敏度低。我们对大沙渔场采集海捕梭子蟹(表 1 中 1, 4 号)血淋巴固定后镜检,发现了大量寄生的类腰鞭孢子的原生动物,但是经间接荧光抗体及 PCR 检测均呈阴性,推测此虫体与我们从养殖梭子蟹检测到的血卵涡鞭虫不是同一类。因此显微镜检虽然最为方便快捷,但是漏检率高,且易受主观因素干扰,如果有其他类似种类原虫寄生,容易造成误判。

PCR 检测和间接荧光抗体检测两种检测方法阳性检出吻合率达 100%,两种检测方法各有特点和优势:PCR 检测操作较为繁琐,需要耗费较长时间。间接荧光抗体检测操作较为简单,可

以大批量检测,检测结果直观,可以显示虫体形态,这与 Field 等<sup>[11]</sup>的检测结果一致。间接荧光抗体检测到不同生活阶段的血卵涡鞭虫,说明血卵涡鞭虫在生活史不同阶段,至少在营养体、腰鞭孢子、多核合胞体阶段具有一定的共同表面抗原,这对于间接荧光抗体检测的实用性具有重要意义。

Small 等<sup>[12]</sup>建立的 PCR 检测方法灵敏度是现有已建立的检测方法中最高,达到了 1 ng(0.6 个虫体),而 Field 等<sup>[11]</sup>未对建立的荧光抗体检测灵敏度做出评价。虽然就目前检测情况看,本试验建立的间接荧光抗体检测方法灵敏度尚可,但是对于其灵敏度的客观评价尚需进一步研究。



图版 间接荧光抗体检测血卵涡鞭虫结果

1. 阳性血淋巴在激发光下观察结果; 2. 阳性血淋巴普通光学显微镜下观察结果; 3. 阳性血淋巴在激发光下和普通光下观察结果; 3 张图片中箭头 a 显示带荧光血卵涡鞭虫营养体, 箭头 b 显示蟹颗粒细胞; 4. 营养体阶段; 5. 大腰鞭孢子阶段; 6. 孢子体阶段; 3 个不同生活阶段血卵涡鞭虫荧光抗体检测结果, 右上角示虫体相差显微镜下形态

#### Plate Detection results of *Hematodinium* sp. by IFAT

1, 2, 3 Micrographs showing specific labelling of *Hematodinium* sp. by IFAT

1. under UV epifluorescence, showing labelling of *Hematodinium* sp.; 2. under phase contrast illumination, arrow a showing a *Hematodinium* sp., arrow b showing a haemocyte; 3. under UV epifluorescence and phase contrast illumination, showing labelling of *Hematodinium* sp. with fluorescent antibody while haemocytes remain unlabelled. Bars: 20  $\mu$ m in A, B, C; 4, 5, 6 Micrographs shows the different life stages of *Hematodinium* sp., the trophont (D), dinospore (E), sporont (F) of *Hematodinium* sp. under UV epifluorescence and phase contrast illumination

血卵涡鞭虫是国内养殖梭子蟹、青蟹的一类新发现的寄生性病原,本检测方法可应用于血卵涡鞭虫的潜在感染以及早期感染的诊断,并有助于血卵涡鞭虫不同生活史的观察以及致病机理研究。虽然目前未发现本实验采用的血清抗体与其他原生动物的交叉反应,但是也不排除这种可能性,因此在实际检测过程中一般采取间接荧光抗体及 PCR 检测两种方法结合,降低误检率。

本研究得到美国弗吉尼亚海洋科学研究所

Shields J D 教授提供帮助与指导,谨致谢忱。

#### 参考文献:

- [1] 许文军,徐汉祥,Shield J D,等. 海产甲壳类血卵涡鞭虫病研究进展[J]. 中国水产科学,2007,14(4):695-702.
- [2] 许文军,施慧,徐汉祥,等. 养殖梭子蟹血卵涡鞭虫感染的初步研究[J]. 水生生物学报,2007,31(5):27-32.
- [3] 许文军,绳秀珍,徐汉祥,等. 血卵涡鞭虫在养殖锯缘青蟹中的寄生[J]. 中国海洋大学学报,2007,37

- (6):916-920.
- [4] Stentiford G D, Shields J D. A review of the parasitic dinoflagellates *Hematodinium species* and *Hematodinium*-like infection in marine crustaceans [J]. *Dis Aquat Org*, 2005, 66:47-70.
- [5] Nevnman M W, Johnson C A. A disease of blue crabs (*Callinectes sapidus*) caused by a parasitic dinoflagellate, *Hematodinium* sp. [J]. *Parasitology*, 1975, 63:554-557.
- [6] Shields J D. The parasitic dinoflagellates of marine crustaceans [J]. *Annu Rev Fish Dis*, 1994, 4:241-271.
- [7] Meyers T R, Koeneman T M, Bothelho C, et al. Bitter crab disease: a fatal dinoflagellate infection and marketing problem for Alaskan Tanner crabs *Chionoecetes bairdii* [J]. *Dis Aquat Org*, 1987, 3:195-216.
- [8] Field R H, Appleton P L. A *Hematodinium*-like infection of the Norway lobster *Nephtops norvegicus*: observations on pathology and progression of infection [J]. *Dis Aquat Org*, 1995, 22:115-128.
- [9] Small H J, Wilson S, Neil D M, et al. Detection of the parasitic dinoflagellate *Hematodinium* in the Norway lobster *Nephtops norvegicus* by ELISA [J]. *Dis Aquat Org*, 2002, 52:175-177.
- [10] Stentiford G D, Neil D M, Coombs G H. Development and application of an immunoassay diagnostic technique for studying *Hematodinium* infections in *Nephtops norvegicus* populations [J]. *Dis Aquat Org*, 2001, 46:223-229.
- [11] Field R H, Appleton P L. An indirect fluorescent antibody technique for the diagnosis of *Hematodinium* sp. infection of the Norway lobster *Nephtops norvegicus* [J]. *Dis Aquat Org*, 1996, 24:199-204.
- [12] Small H J, Neil N M, Taylor A C, et al. Molecular detection of *Hematodinium* sp. in Norway lobster *Nephtops norvegicus* and other crustaceans [J]. *Dis Aquat Org*, 2006, 69:185-195.
- [13] 施慧, 许文军, 徐汉祥, 等. 三疣梭子蟹感染血卵涡鞭虫 PCR 检测方法的建立 [J]. *上海水产大学学报*, 2008, 17(1):28-33.
- [14] Appleton P L, Vickerman K. *In vitro* cultivation and development cycle in culture of a parasitic dinoflagellate (*Hematodinium* sp.) associated with mortality of the Norway lobster *Nephtops norvegicus* in British waters [J]. *Parasitology*, 1998, 116:115-130.

## An indirect fluorescent antibody technique for the diagnosis of *Hematodinium* sp. infection of marine crab

XIE Jian-jun<sup>1,2</sup>, XU Wen-jun<sup>1,2</sup>, SHI Hui<sup>1,2</sup>, XU Han-xiang<sup>1,2</sup>, SHI Hai-dong<sup>3</sup>, ZHANG Jing<sup>1,2</sup>

(*Marine and Fishery Research Institute, Zhejiang Ocean University, Marine and Fisheries Research Institute of Zhejiang Province, Zhoushan 316100, China*)

**Abstract:** An indirect fluorescent antibody technique (IFAT) has been developed to detect *Hematodinium* sp. in the haemolymph of swimming crab and mud crab. The polyclonal antiserum was derived from rabbits immunized with trophonts of *Hematodinium* sp. in the diseased *Portunus trituberculatus*. Antiserum titer, detected by indirect ELISA, was 7 680 after reacted with the haemolymph of healthy swimming crab. 18 samples, including cultured swimming crab, mud crab and wild-caught swimming crab, were tested for *Hematodinium* sp. by microscopic observation, PCR and IFAT. And the detecting positive rate was 33.3% , 77.8% , 77.8% respectively. The positive compatibility rate of the PCR and IFAT was 100% . Results showed that *Hematodinium* sp. was specific labelled with bright fluorescence under UV epifluorescence, while the haemocytes remained dark. Three different life stages, the trophont, dinospore, sporont of *Hematodinium* sp. , were also detected by IFAT. In conclusion, IFAT is rapid and specific for the detection of *Hematodinium* sp. , and it's a practical method for the epidemiology investigation of marine crab and study on the life cycle of *Hematodinium* sp.

**Key words:** *Hematodinium* sp. ; *Portunus trituberculatus*; *Scylla serrata*; indirect fluorescent antibody technique; rapid detection