

文章编号:1000-0615(2009)02-0245-08

长江口纹缟虾虎鱼繁殖季节的性腺组织学

章龙珍^{1,2}, 陈丽慧^{1,2}, 庄平^{1,2,3}, 冯广朋^{1,3}, 徐滨^{1,3}, 赵优^{1,2}

(1. 中国水产科学研究院东海水产研究所农业部海洋与河口渔业重点开放实验室, 上海 200090;

2. 大连水产学院生命科学与技术学院, 辽宁 大连 116023;

3. 上海海洋大学水产与生命学院, 上海市高校水产养殖学 E-研究院, 上海 201306)

摘要:采用常规组织切片法研究了长江口纹缟虾虎鱼各期卵巢和精巢的组织学结构特征。结果表明,每年的4、5、6月为长江口纹缟虾虎鱼的繁殖季节。进入繁殖季节的卵巢以Ⅳ期为主,4-6月的Ⅳ期卵巢分别占当月总数的62.32%、71.43%和48.41%。Ⅲ期卵巢只占当月总数的24.55%、12.33%、6.28%;Ⅴ期卵巢占13.13%、10.45%和26.67%;5、6月份Ⅵ期卵巢占5.89%、18.10%。Ⅲ~Ⅵ期的性腺指数(GSI)分别为 $4.49\% \pm 2.07\%$ 、 $31.75\% \pm 7.08\%$ 、 $38.33\% \pm 6.24\%$ 和 $7.78\% \pm 3.18\%$ 。4-6月精巢均处于Ⅳ、Ⅴ、Ⅵ期,4月以Ⅳ期为主,5、6月以Ⅴ期为主。Ⅳ~Ⅵ期精巢的GSI分别为 $0.66\% \pm 0.07\%$ 、 $0.96\% \pm 0.14\%$ 和 $0.43\% \pm 0.06\%$ 。纹缟虾虎鱼卵母细胞发育可以分为5个时相。Ⅲ期卵巢以第Ⅲ时相卵母细胞为主,这时期液泡、卵黄颗粒出现,同时含有少量Ⅰ时相和Ⅱ时相的卵母细胞;Ⅳ期卵巢以第Ⅳ时相卵母细胞为主,Ⅳ时相晚期卵母细胞开始出现油球,细胞核偏移和变形,放射带明显;Ⅴ期卵巢的卵细胞游离,卵膜外的二层滤泡膜脱落;Ⅵ期卵巢主要由第Ⅱ、Ⅲ时相卵母细胞和大量的空滤泡外膜组成。纹缟虾虎鱼精巢为小叶型,精巢内生殖细胞分为初级精母细胞、次级精母细胞、精细胞和精子,各期生殖细胞和支持细胞组成了精小囊,同一精小囊中的生精细胞发育同步。精子成熟后,精小囊破裂释放精子进入小叶腔,完成发育过程。

关键词:纹缟虾虎鱼;卵巢;精巢;组织学;性腺指数

中图分类号:S 917

文献标识码:A

纹缟虾虎鱼(*Tridentiger trionocephalus*),属鲈形目(Perciformes)、虾虎鱼科(Gobiidae)、缟虾虎鱼属(*Tridentiger*)。为沿岸底栖性鱼类,广盐性,广泛分布于亚洲东北部太平洋沿岸,俄罗斯东西伯利亚、黑龙江河口、朝鲜半岛、中国和日本均有分布,在我国主要见于黄渤海、东海、台湾海峡、南海等水域,同时也是长江口浅滩咸淡水水域中广泛分布的优势种^[1-2]。由于它摄食底栖生物,又是许多经济鱼类的饵料生物,在食物链中处于中游,地位重要;长江口虾虎鱼科也是国家一级重点保护动物——中华鲟(*Acipenser sinensis*)幼鱼的

主要饵料生物^[3],此阶段虾虎鱼的丰欠直接影响到当年降海洄游中华鲟幼鱼成活率的高低,对保护中华鲟具有重大意义。

国内外有关虾虎鱼的报道主要集中于生物学^[2,4-5]、繁殖生物学^[6-7]和分子生物学^[8-9]研究。本文运用组织切片的方法对长江口纹缟虾虎鱼繁殖季节的性腺进行了研究,为其今后的人工繁殖、资源增殖积累基础资料 and 提供理论依据,亦为长江口中华鲟幼鱼栖息地饵料资源的修复奠定一些基础。

收稿日期:2008-03-05 修回日期:2008-06-11

资助项目:国家自然科学基金重大项目(30490234);国家科技基础条件平台项目(2004DKA30470-004);中央级公益性科研院所基
本科研业务费专项(2008M01);上海市高校水产养殖学 E-研究院建设项目(E03009);上海市长江口中华鲟自然保护区科
研专项

通讯作者:章龙珍, Tel:021-55530954, E-mail:longzhen2885@hotmail.com

1 材料与方法

实验所用的纹缟虾虎鱼样本于2007年4-6月在上海市崇明东滩(长江口中华鲟自然保护区范围内)捕捞而得,采样时间分别为4月上旬、下旬,5月上旬、下旬,6月上旬、下旬,共6次。共捕获样本488尾,其中雌体446尾,雄体42尾。样本进行常规生物学测定,同时观察并取出性腺,观察记录性腺的形态结构,测量其长、宽并称重,计算性腺指数[gonado-somatic index, $GSI(\%) = \text{性腺重}/\text{纯体重} \times 100$]。取小块性腺样品固定于Bouin氏液中,进行常规石蜡切片,厚度5~8 μm ,H.E染色,中性树胶封片,Olympus BX51正置显微镜观察并拍照,并用Image-ProPlus 5.1图像分析软件对各时相的生殖细胞直径进行测量。性腺分期主要参考文献[10-12]的方法。

2 结果与分析

2.1 长江口纹缟虾虎鱼繁殖期的性腺发育

长江口纹缟虾虎鱼繁殖期为每年4-6月。本次实验共捕获的纹缟虾虎鱼的总数为488尾,雌雄比约10:1。其中4月共采集166尾,雄鱼占16.9%;5月共采集192尾,雄鱼占5.2%;6月共采集130尾,雄鱼占3.1%。根据纹缟虾虎鱼性腺的外部形态和切片特征,统计繁殖季节(4-6月)每个月份各期性腺的比例(图1和图2)。

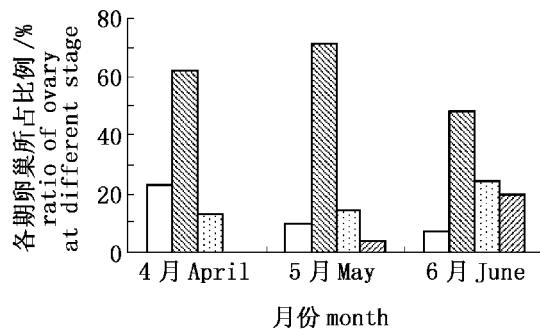


图1 纹缟虾虎鱼不同时期卵巢所占的比例

Fig.1 The ratio of ovary at different stages of *Tridentiger trignocephalus*

由图1可知,进入繁殖季节的卵巢主要以IV期为主,4月的IV期卵巢占当月总数的62.32%,而III期、V期和VI期卵巢则分别占23.19%、13.04%和0%。5、6月的IV期卵巢分别占当月总数的71.43%和48.41%。在4月末的样品中发

现2尾卵巢处于V~VI期,即一边的卵已部分游离,是V期卵巢,另一边的卵巢体积缩小,松弛,属典型的VI期卵巢,说明纹缟虾虎鱼两边卵巢排卵时是不同步的。由图2显示,4月精巢以IV期为主,占64.29%,而V期和VI期精巢分别占32.14%和3.57%。5、6月均以V期精巢为主,分别占当月总数的60%和50%。

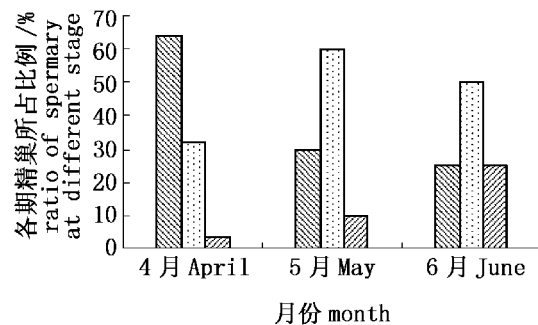


图2 纹缟虾虎鱼不同时期精巢所占的比例

Fig.2 The ratio of spermary at different stages of *Tridentiger trignocephalus*

2.2 繁殖期卵巢和生殖(卵母)细胞的发育变化

在4-6月繁殖期,采集到的样品中未发现I期和II期卵巢。

III期卵巢 卵巢扩大,布满粗大的血管,浅黄色,长10.0~24.9 mm,宽1.1~5.2 mm, GSI 为 $4.49\% \pm 2.07\%$ 。肉眼可见卵粒。III期卵巢中主要以第III时相的卵母细胞为主,也有少量第I、II时相的卵母细胞(图版-1)。第I时相卵母细胞呈不规则圆形或三角形,嗜碱性,卵径(24.49 ± 2.05) μm ,细胞核很大,核径(14.71 ± 2.80) μm 。在核中央分布有3~5个核仁。第II时相卵母细胞,处于初级卵母细胞的小生长期。卵母细胞体积增大,呈多角圆形或椭圆形,卵径(53.50 ± 11.99) μm ,细胞质嗜碱性,H.E染色呈蓝紫色。细胞核大,位于细胞中央,核质稀,染色浅而稍透明。核径(33.53 ± 7.70) μm ,同一切面上核仁数目达5~8个,并沿核内膜排列(图版-2)。在第II时相晚期卵母细胞细胞质中能见到嗜碱性的卵黄核,此期卵细胞质膜外围的滤泡细胞数量不断增多,最终形成一层附着于质膜外的由滤泡细胞构成的单层滤泡膜(图版-3)。第III时相卵母细胞,为进入大生长期的初级卵母细胞。卵母细胞体积显著增大,卵径达(149.05 ± 29.52) μm ,核径达(56.87 ± 13.24) μm ,核仁约

15~30个,多沿核膜内缘排列。与第Ⅱ时相卵母细胞相比,主要特点是卵膜增厚,出现放射膜,放射膜外有由立方细胞构成的内层滤泡膜和扁平状细胞构成的外层滤泡膜。根据此期卵细胞的主要形态特征,可分为早、中、晚3期。在发育的早期阶段,卵母细胞胞质明显分为两层,外层的皮质部染色较浅,为弱嗜酸性,内层的皮质部染色较深,为弱嗜碱性。内外皮质层交接处出现1~2层大小不一的液泡(图版-4)。中期阶段,随着卵母细胞体积的增大,液泡首先充满整个外层皮质部,然后再向中心移动,最后充满整个胞质。到第Ⅲ时相晚期,在胞质内靠近质膜处出现1~3层卵黄颗粒,被伊红染为红色或红蓝色(图版-5)。

IV期卵巢 卵巢达到最大,桔黄色,长20.0~37.0 mm,宽3.8~8.2 mm。卵母细胞大量沉积卵黄,饱满。GSI显著增高达31.75%±7.08%。IV期卵巢以第Ⅳ时相卵母细胞为主(图版I-6)。第Ⅳ时相卵母细胞,处在初级卵细胞发育的晚期。卵母细胞内随着卵黄的不断合成积累,卵母细胞的卵径可达(376.02±18.82) μm。同一切面上核仁数目为12~28个。根据卵巢中卵母细胞形态结构以及胞质中卵黄颗粒数量和分布的特点,也可分为早、中、晚3个不同时期。早期:卵母细胞明显增大,胞核位于中央,不规则,核膜不明显,核表面有许多幅射状突起,胞质内卵黄颗粒继续增加(图版-7),卵巢中还含有第Ⅱ、Ⅲ时相卵母细胞,约占卵母细胞总数数量的45%;中期:胞质中卵黄颗粒数量大量增加,充塞于核外空间,放射带增厚(图版-8);晚期,胞质中出现油球,有的卵黄颗粒融合,呈均质红染,此时细胞核也开始由中央移向动物极,出现极化现象,有些核发生不规则变形(图版-9),卵巢中的第Ⅳ时相卵母细胞的数量占细胞总数的85%以上。在IV期卵巢中偶见处于大生长期的Ⅲ时相卵母细胞,核物质浓缩染成深紫色,并分裂成2个椭圆形,此时核仁消失,核膜有溶解的现象(图版-10)。

V期卵巢 卵半透明,圆形,游离在卵腔中。卵巢松软,轻压腹部,卵会自动流出体外,产出体外的卵具有盘状黏丝。GSI达38.33%±6.24%。第Ⅴ时相卵母细胞,直径可达(553.60±40.45) μm,卵黄和原生质表现出明显的极化现象,卵膜外的二层滤泡膜脱落(图版-11)。

VI期卵巢 成熟卵已排出,卵巢松弛、萎

缩,卵巢大量充血,长9.1~15.0 mm,宽1.2~1.9 mm,GSI显著降低为7.78%±3.18%。主要由第Ⅱ、Ⅲ时相卵母细胞和大量的空滤泡外膜组成(图版-12)。

2.3 繁殖期精巢和生殖细胞的发育变化

长江口纹缟虾虎鱼精巢属于小叶型(lobular type)。观察精巢的纵切面和横切面,可以看到精巢的内部有许多不规则的精小叶(seminiferous lobuli)分布,精小叶之间由结缔组织分隔,称为小叶间质(interlobular septum),由间质细胞和成纤维细胞组成。间质细胞不规则,多为椭圆形,细胞核大,嗜强碱性;成纤维细胞细长,呈梭形,细胞两边有较长的突起(图版-13)。

在精小叶内壁分布许多由支持细胞围成的精小囊。随着精巢的发育,精小叶内各精小囊间生精细胞发育不同步,而在同一精小囊内生精细胞发育同步。精小叶中央为小叶腔(图版-14)。在精巢发育过程中,当生殖细胞在精小囊内发育成为成熟的精子时,精小囊破裂,成熟的精子释放到小叶腔中,小叶腔扩大,其中充满精子。各小叶腔内的精子最后汇集到输精管内并可借助输精管排出,因此成熟的精子只在小叶腔和输精管内存在。

样品中未发现Ⅰ期、Ⅱ期和Ⅲ期精巢。

IV期精巢 精巢呈乳白色,中段稍粗,两端渐细,长14.21~18.30 mm,最宽处2.13~2.62 mm,GSI为0.66%±0.07%。小叶腔还未扩大,主要由初级精母细胞(primary spermatocyte)、次级精母细胞(secondary spermatocyte)、精细胞(spermatid)组成。初级精母细胞由精原细胞分裂而成,圆形或椭圆形,直径(3.50±0.20) μm,细胞质嫌色性,核嗜碱性。次级精母细胞由初级精母细胞完成第一次成熟分裂而来,体积比初级精母细胞小,直径(2.54±0.16) μm,细胞核的嗜碱性增强。次级精母细胞完成第二次成熟分裂后形成精细胞,精细胞的体积变得更小,直径(1.59±0.12) μm,细胞核核质凝聚程度较次级精母细胞大,嗜碱性进一步增强,在切面上只见到一个染色很深的细胞核,呈圆形,无明显的细胞质。到IV期末,部分精小囊破裂,少量的精子(sperm)释放到小叶腔(图版-14)。

V期精巢 精巢体积明显增大,变得饱满肥厚,白色,长19.47~24.18 mm,最宽处2.79~3.98 mm,GSI为0.96%±0.14%。切片显示各

小叶腔扩大,其中充满大量的精子,H. E 染色呈深紫色,高倍镜下可见精子细长的鞭毛,精子头部主要由细胞核组成,直径(0.97 ± 0.07) μm 。精小叶内壁还有少量精母细胞(图版-15)。

VI期精巢 排精后的精巢体积显著缩小,呈萎缩状态,黄色,表面有大量黑色素。长12.31 ~ 16.30 mm,最宽处1.94 ~ 2.49 mm, GSI 为 $0.43\% \pm 0.06\%$ 。多数小叶腔中的精子已经排空,但有部分管腔中尚存在少量精子(图版-16)。

3 讨论

3.1 繁殖季节纹缟虾虎鱼的雌雄比例

试验从上海市崇明东滩捕获的纹缟虾虎鱼共488尾,其中雌体446尾,雄体42尾,雌雄比例约为10:1,这与多数鱼类的自然群体中雌雄比例接近1:1差距显著。分析其雌雄比例失衡的原因有可能是采样的时间是纹缟虾虎鱼的繁殖季节,而纹缟虾虎鱼有在居穴内产卵,雄鱼守巢护卵的习性^[1],因而捕捞到的雌鱼所占的比例较大。孙帼英等^[5]对斑尾复虾虎鱼(*Synechogobius ommaturus*)的生物学进行研究时发现雄鱼精巢在1月份基本发育成熟,从此时开始雄性个体开始进入洞穴,导致雄鱼被捕的数量逐月减少,4月则降至3%,5月降为零。本次试验结果也和斑尾复虾虎鱼相似,4月捕获的雄鱼占总数的16.9%,5月占5.2%,6月份占3.1%。

3.2 纹缟虾虎鱼的繁殖方式和繁殖力

纹缟虾虎鱼的成熟卵为球形,具有盘状黏丝,黏附性较强,可牢固附在礁石,贝壳和水生植物上^[13]。一般纹缟虾虎鱼生活的区域涨退潮时水流比较急,卵具黏丝的这一特殊结构体现了对环境的适应性。野外的纹缟虾虎鱼喜穴居,常栖于牡蛎壳内以及腾壶等附着生物形成的缝隙之间,在居穴内产卵^[1]。

根据对纹缟虾虎鱼卵巢的切片分析,在IV期早期的卵巢中第II、III时相卵母细胞约占卵母细胞总数数量的45%,但随着IV期卵巢的进一步发育,卵母细胞的发育趋于同步,到了IV期末卵巢中的第IV时相卵母细胞占卵母细胞总数的86%以上,第II、III时相卵母细胞已很少。在研究纹缟虾虎鱼个体生殖力时发现IV期卵巢内卵母细胞的卵径大致可分为大小两个卵径群,大卵径占82.3%,小卵径占17.7%^[14],这一结果和本文的研究结

果相一致。产后的VI期卵巢主要由第II、III时相卵母细胞和大量的空滤泡外膜组成。说明纹缟虾虎属一次性产卵类型。

纹缟虾虎鱼的个体绝对生殖力 F 为6264.5 ~ 23587.2粒,个体相对生殖力 F_L 为每毫米107.1 ~ 337.0粒, F_w 为每克1611.2 ~ 5623.8^[14]。与其他虾虎鱼相比,个体绝对生殖力稍小于矛尾复虾虎鱼(*Synechogobius hasta*)^[15],大于子陵吻虾虎鱼(*Ctenogobius giarinus*)^[16],而个体相对生殖力确远远大于矛尾复虾虎鱼。说明纹缟虾虎鱼具有较大的繁殖力,是对其特殊的产卵环境作出的一种适应性,以增加其后代数量,持续物种的繁衍。

3.3 卵母细胞卵膜和放射带

关于卵母细胞和它们的被膜之间的结构和功能的关系,多种鱼类有过相关报道^[17-19]。卵膜的完整含义包括初级卵膜、次级卵膜和三级卵膜。纹缟虾虎鱼卵母细胞发育初期,即第II时相卵母细胞只有一层质膜,发育至第III时相,质膜外周便出现放射带结构,以后放射带进一步发育,放射带清晰可见。当卵母细胞基本成熟时,放射带几乎消失,这与泰山螭霖鱼(*Varicorhinus macrolepis*)^[20]的卵巢观察结果相似。这是因为放射带是由卵母细胞表面伸出的微绒毛和滤泡细胞的微绒毛相互交错而形成的,有进行营养物质的交流和积累的作用,在接近排卵时,这些微绒毛要相互从卵膜上缩回^[20-21]。而乌鳢(*Channa scopoli*)的第III、IV卵母细胞仅有一层质膜,质膜外没有放射带,这又与纹缟虾虎鱼不同^[22]。

3.4 卵黄物质的形成、变化过程

鱼类卵母细胞的成熟过程中有3种不同类型的卵黄,即皮质液泡(含碳水化合物卵黄)、蛋白卵黄颗粒和脂质卵黄滴^[23]。纹缟虾虎鱼卵黄物质出现的次序是液泡—卵黄—油球,这和斑尾复虾虎鱼的卵黄出现次序是一致的^[6]。纹缟虾虎鱼卵黄物质的形成和变化过程又有自己的特点。

卵黄核 关于卵黄核,也有称之为核仁样体(nucleolus-like body)、巴比尼氏体(balbani bodies)、外套膜物质(pallial substance),其来源、命名、作用和成分,国内外有很多学者做过相关研究^[24-25]。卵黄核是一个各种细胞器集中而成的临时结构,其中在卵黄形成中起重要作用的是高尔基体和线粒体^[10]。纹缟虾虎鱼第II时相晚期

卵母细胞细胞核的旁边或在细胞质中有一个能被碱性染料染色的卵黄核,一直持续到第Ⅲ时相液泡刚出现以后为止;卵黄核并不在细胞质中直接破碎和消失,而是迁移到卵周皮质中才开始破碎,卵黄核的消失标志着卵内营养物质积累的开始。

卵黄颗粒 最先出现在胞质内靠近质膜处,然后逐渐向卵核方向移动,最后充满整个卵子,和鲮(*Mugil cephalus*)、圆口铜鱼(*Coreius guichenoti*)、长江刀鲚(*Coilia ectenes*)的卵黄颗粒出现方式相同^[26-28]。而与多鳞铲颌鱼(*Varicorhinus macrolepis*)和青海湖裸鲤(*Gymnocypris przewalskii*)的卵黄颗粒最先出现在卵母细胞核膜附近,并由内向周边扩展不同^[11,29]。

油球 第Ⅳ时相晚期卵母细胞开始出现一些小油滴,当卵接近成熟时,几个小油滴融合形成大的油球。不同个体的油球数量不同,大约形成1~10个大油球及未融合的少量小油球。李明德等^[30]在研究梭鱼(*Mugil soiuy*)性腺未形成液泡系统时,因为其卵子形成了大油球,因而得出结论:形成一个大油球的鱼类不能形成液泡系。但是在纹缟虾虎鱼卵巢切片中发现其卵母细胞既形成一个大油球又能形成液泡系。纹缟虾虎鱼第Ⅲ时相早期卵母细胞在内外皮质层交接处出现液泡,随着卵黄和油球的增多,液泡层逐渐被挤压到质膜边缘,数量减少,成为皮层小泡(皮层颗粒)。

3.5 初级卵母细胞卵核

处在发育早期的卵核膨大成泡状,故又称胚泡(*germinal vesicle*)。纹缟虾虎鱼初级卵母细胞卵核在发育过程中主要发生以下几个方面的变化。

核质 在Ⅳ期卵巢中偶见处于大生长期的Ⅲ时相卵母细胞核物质浓缩分裂成两个椭圆形,染成深紫色的球状物质。此时核仁消失,核膜有溶解的现象。目前尚未见鱼类卵母细胞发生过程中出现类似现象的报道,这种现象是否属于纹缟虾虎鱼处于大生长期的初级卵母细胞所特有的现象,在卵母细胞发生过程中具有何种作用,还需进一步研究探讨。

形状 初级卵母细胞早期卵核呈球形,但到了晚期卵核则会发生了一些变化。第Ⅳ时相早期卵母细胞细胞核发生不规则变形,卵核表面有许多辐射状突起,这可以增加卵核和胞质之间交

互的面积。到第Ⅳ时相晚期,卵母细胞细胞核开始由中央移向动物极,出现极化现象,有些核发生不规则变形。斑尾复鰕虎鱼的卵母细胞细胞核从第Ⅲ时相开始逐渐变成变形虫状^[6],圆口铜鱼第Ⅳ时相晚期卵母细胞细胞核边缘形成许多突起,形如变形虫,核膜不清或消失^[27],而齐口裂腹鱼(*Schizothorax prenanti*)和南海黄鲷(*Dentex tumifrons*)晚期初级卵母细胞细胞核呈现波纹状^[31-32]。这说明大部分鱼类卵母细胞在发生过程中为了增加卵核和卵质之间的交互作用,细胞核形状会发生一些特定的变化。

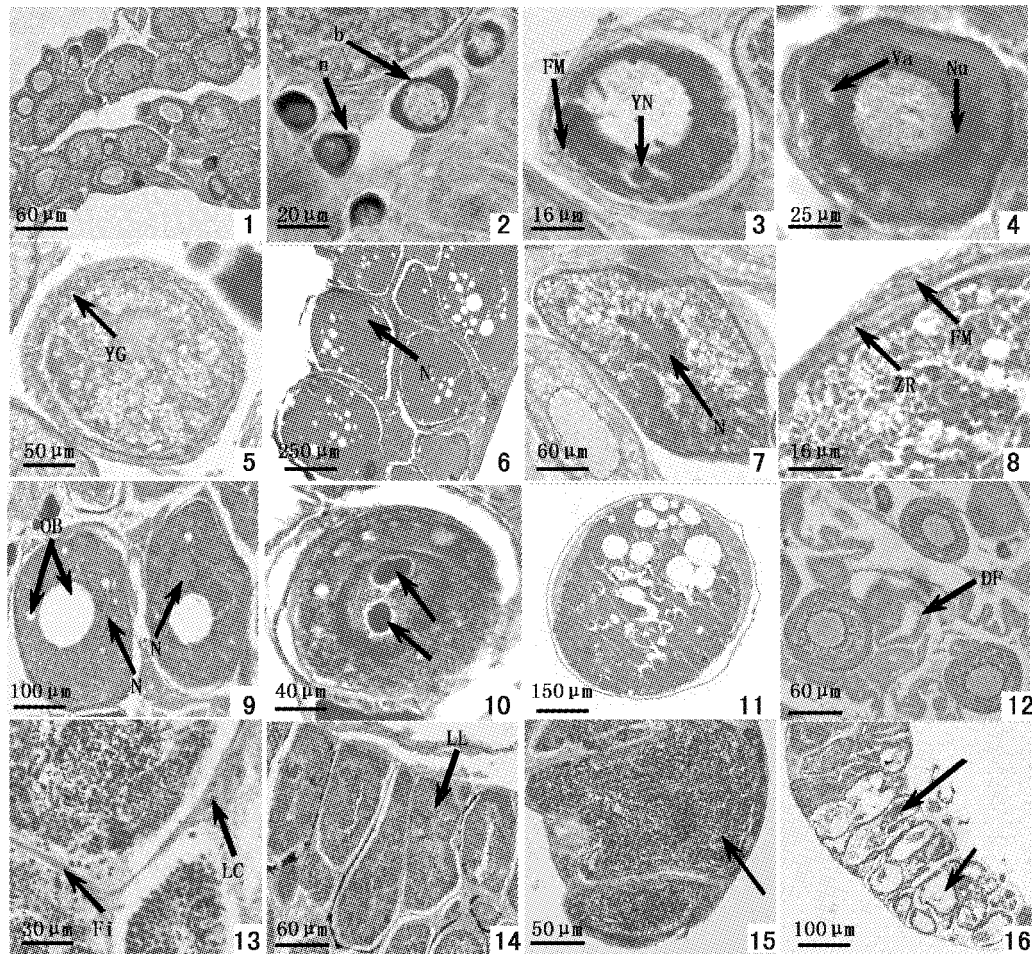
3.6 精巢的形态结构

关于硬骨鱼的精巢,一般根据生精细胞在精巢内分布的特点,分为小管型和小叶型^[33]。二者的主要区别在于小叶型精巢的精原细胞存在于小叶的边缘处,随着发育的进行,精原细胞和精母细胞形成小囊腔隙,精细胞和精子逐渐向小囊腔的中央移动。小管型精巢没有壶腹结构,而且精原细胞只限于管的盲端^[34]。切片显示纹缟虾虎鱼的精巢与大多数硬骨鱼类的精巢相似,为小叶型,各种生精细胞位于精小叶的内壁,但生精细胞在发育过程中不必向中央部位迁移,而是在原位发育,当发育为成熟精子后,精小囊自行破裂,精子先释放入小叶腔,这一点与中华乌塘鳢(*Bostriichthys sinensis*)一致^[35]。小叶型结构又分为壶腹型和辐射型^[10],两者区别是壶腹型精巢的精小叶排列不规则,而辐射型精巢的精小叶呈规则的辐射状。纹缟虾虎鱼精巢精小叶的排列不规则,属于壶腹型精巢。

参考文献:

- [1] 庄平,王幼槐,李圣法,等.长江口鱼类[M].上海:上海科学技术出版社,2006:216-217.
- [2] 刘蝉馨.纹缟虾虎鱼的生物学和生态学[J].水产科学,1985,4(4):13-17.
- [3] 罗刚,庄平,章龙珍,等.长江口中华鲟幼鱼的食物组成及摄食习性[J].应用生态学报,2008,19(1):144-150.
- [4] Seok N K, Huh H S, Klumpp D W. Partitioning of food resources among *Sillago japonica*, *Ditremma temmincki*, *Tridentiger trigonocephalus*, *Hippocampus japonicus* and *Petroscirtes breviceps* in an eelgrass, *Zostera marina*, bed[J]. Environmental Biology of Fishes, 2004, 71: 353-364.
- [5] 孙幅英,陈建国.斑尾复鰕虎鱼的生物学研究

- [J]. 水产学报, 1993, 17(2): 146-153.
- [6] 孙幅英, 陈建国, 吴引忠. 斑尾复虾虎鱼的成熟与产卵[J]. 水产科技情报, 1996, 23(3): 99-107.
- [7] Herber B, Graham P. Breeding and fecundity of the endemic Australian gudgeon, sleepy cod *Oxyeleotris lineolatus* [J]. *Aquaculture*, 2004, 236: 241-252.
- [8] 毛连菊, 杨良滨, 秦克静. 两种虾虎鱼染色体核形的研究[J]. 大连水产学院学报, 1993, 8(1): 1-6.
- [9] Izuru K. The role of non-protein nitrogenous compounds in osmotic regulation of *Tridentiger obscurus* and *T. brevispinis* [J]. *Comparative Biochemistry and Physiology, Part A: Physiology*, 1988, 90(1): 109-113.
- [10] 楼允东. 组织胚胎学[M]. 北京: 中国农业出版社, 1999: 127-135.
- [11] 唐洪玉, 陈大庆, 史建全, 等. 青海湖裸鲤性腺发育的组织学研究[J]. 水生生物学报, 2006, 30(2): 166-172.
- [12] 田照辉, 胡红霞, 白燕, 等. 水泥池养殖香鱼性腺发育的观察[J]. 水产科学, 2007, 26(11): 593-596.
- [13] 赵优, 庄平, 章龙珍, 等. 纹缟虾虎鱼胚胎与早期仔鱼的发育特征[J]. 中国水产科学, 2008, 15(4): 532-541.
- [14] 陈丽慧, 章龙珍, 冯广朋, 等. 长江口纹缟虾虎鱼个体生殖力的研究[J]. 大连水产学院学报, 2008, 23(2): 81-86.
- [15] 冯坚, 竺俊全, 郑忠明, 等. 矛尾复虾虎鱼个体生殖力的研究[J]. 浙江海洋学院学报, 2004, 23(4): 302-305.
- [16] 严云志, 陈毅峰. 抚仙湖子陵吻鰕虎鱼繁殖策略的可塑性研究[J]. 水生生物学报, 2007, 31(3): 414-418.
- [17] Tesoriero J V. Formation of the chorion (*Zona pellucida*) in the teleost, *Oryzias latipes* I. Morphology of early oogenesis [J]. *J Ultra Res*, 1977, 59: 282-291.
- [18] Abramam M, Hilge V, Lison S, et al. The relationship between envelope cells and oocytes in the teleostean ovary structure and function [J]. *Isr J Zool*, 1981, 30: 110.
- [19] Abramam M, Hilge V, Lison S, et al. The cellular envelope of oocytes in teleosts [J]. *Cell Tissue Res*, 1984, 235: 403-410.
- [20] 董玉兰, 王树迎. 泰山螭霖鱼 (*Varicorhinus macrolepis*) 在年周期中卵巢发育的组织学研究[J]. 山东农业大学学报(自然科学版), 2005, 36(3): 334-340.
- [21] Iwamatsu T, Ohta T. Fine structure of loach oocytes during maturation *in vitro* [J]. *Dev Growth Differ*, 1977, 19: 213-226.
- [22] 陈文银, 张克俭. 乌鳢卵巢发育的组织学[J]. 水产学报, 2003, 27(2): 183-187.
- [23] Mayer I, Shackley S E, Ryland J S. Aspect of the reproductive biology of the bass, *Dicentrarchus labax* L. I. An histological and histochemical study of oocyte development [J]. *Fish Biol*, 1988, 33: 609-622.
- [24] 何德奎, 陈毅锋, 陈自明. 色林错裸鲤性腺发育的组织学研究[J]. 水产学报, 2001, 25(2): 97-104.
- [25] Chaudhry H S. The yolk-nucleus of Balbiani in teleostean fishes [J]. *Cell and Tissue Research*, 1952, 37(5): 455-466.
- [26] 方永强, 林君卓, 翁幼竹, 等. 池养鲮的卵巢发育和卵子发生过程[J]. 水产学报, 2004, 28(4): 353-359.
- [27] 张贤芳, 张耀光, 甘光明, 等. 圆口铜鱼卵巢发育及卵子发生的初步研究[J]. 西南农业大学学报, 2005, 27(6): 892-901.
- [28] 陈文银, 李家乐, 练青平. 长江刀鲚性腺发育的组织学研究[J]. 水产学报, 2006, 30(6): 773-777.
- [29] 宋卉, 王树迎, 彭克美, 等. 多鳞铲颌鱼性腺分化发育的组织学研究[J]. 中国水产科学, 2006, 13(5): 723-729.
- [30] 李明德, 周爱莲, 潘永浩. 梭鱼性腺发育的组织学特征及其分期[J]. 海洋学报, 1982, 4(5): 628-631.
- [31] 方静, 何敏, 杜仲君, 等. 齐口裂腹鱼卵巢发育的组织学研究[J]. 四川农业大学学报, 2007, 25(1): 88-93.
- [32] 施兆鸿, 王建钢, 高露皎, 等. 南海黄鲷性腺发育的初步研究[J]. 台湾海峡, 2006, 25(3): 353-359.
- [33] Billard R. Spermatogenesis and spermatology of some teleost fish species [J]. *Reprod Nutr Develop*, 1986, 26(4): 877-920.
- [34] 刘筠. 中国养殖鱼类繁殖生理学[M]. 北京: 农业出版社, 1993: 29-31.
- [35] 江寰新, 尤永隆, 林丹军, 等. 中华乌塘鳢鱼精巢的形态结构观察[J]. 福建农林大学学报(自然科学版), 2004, 33(1): 89-93.



图版

1. III期卵巢;2. 第I时相卵母细胞(a)和第II时相卵母细胞(b);3. 第II时相晚期卵母细胞,示卵黄核和滤泡膜;4. 第III时相早期卵母细胞,示液泡和沿核膜内缘排列的核仁;5. 第III时相晚期卵母细胞,示胞质内靠近质膜处出现的卵黄颗粒;6. IV期卵巢晚期,示细胞核;7. 第IV时相早期卵母细胞,示变形的细胞核;8. 第IV时相卵母细胞,示放射带和滤泡膜;9. 第IV时相晚期卵母细胞,示核开始出现极化;10. 第III时相卵母细胞,箭头示核物质发生浓缩、分裂;11. 第V时相卵母细胞;12. VI期卵巢,卵巢中具有第II、III时相卵母细胞和空滤泡外膜;13. 小叶间质,示间质细胞和成纤维细胞;14. IV期精巢,示小叶腔;15. V期精巢,箭头示成熟的精子充满整个精小叶;16. VI期精巢,短箭头示精子排出后留下的空腔,长箭头示残留在小叶腔中的精子
DF:空滤泡;FM:滤泡膜;Fi:成纤维细胞;LL:小叶腔;LC:间质细胞;N:细胞核;Nu:核仁;OB:油球;Va:液泡;YN:卵黄核;YG:卵黄颗粒;ZR:放射带

Plate

1. The ovary in the stage III; 2. The oocyte in the phase I (a) and the oocyte in the phase II (b); 3. The oocyte in the late phase II, showing the yolk nucleus and follicular membrane; 4. The oocyte in the early phase III, showing the vacuole and nucleolus ranged inside karyotheca; 5. The oocyte in the late phase III, showing the yolk grains appeared in the cytoplasm near the plasma membrane; 6. The ovary in the late stage IV, showing the nucleus; 7. The oocyte in the early phase IV, showing the transformative nucleus; 8. The oocyte in the phase IV, showing the zona radiate and the follicular membrane; 9. The oocyte in the late phase IV, showing the nucleolus beginning to migrate; 10. The oocyte in the phase III, showing the karyoplasm concentrated and divided (arrow); 11. The oocyte in the phase V; 12. The ovary in the stage VI, there are oocytes in the phase II, III and discharged follicle in the ovary; 13. Interlobular septum, showing Leydig cell and fibroblast; 14. The testis in stage IV, showing Lobule lumen; 15. The testis in stage V, showing complete mature spermatozoa in the lobule lumen (arrow); 16. The testis in stage VI, showing empty lobule lumen (short arrow) and lobule lumen with residual spermatozoa after eduction of spermatozoa (long arrow)
DF: discharged follicle; FM: follicular membrane; Fi: fibroblast; LL: Lobule lumen; LC: leydig cell; N: nucleus; Nu: nucleolus; OB: oil ball; Va: vacuole; YN: yolk nucleus; YG: yolk grain; ZR: zona radiate

Histological studies on gonad of *Tridentiger trignocephalus* (Gill) of the Yangtze Estuary in reproductive season

ZHANG Long-zhen^{1,2}, CHEN Li-hui^{1,2}, ZHUANG Ping^{1,2,3},
FENG Guang-peng^{1,3}, XU Bin^{1,3}, ZHAO You^{1,2}

(1. Key and Open Laboratory of Marine and Estuarine Fisheries, Ministry of Agriculture, East China Sea
Fisheries Research Institute, Chinese Academy of Fishery Sciences, Shanghai 200090, China;

2. College of Aqua-life Science and Technology, Dalian Fisheries University, Dalian 116023, China;

3. Aquaculture Division, E-institute of Shanghai Municipal Education Commission,
College of Fisheries and Life Science, Shanghai Ocean University, Shanghai 201306)

Abstract: The gonad of *Tridentiger trignocephalus* (Gill) of the Yangtze Estuary in reproductive season was studied by light-microscope. The results showed that the reproductive season of *T. trignocephalus* was April, May and June in every year. The ovaries in reproductive season were mostly in stage IV. From April to June, the ovaries in stage IV account for 62.32%, 71.43% and 48.41% of the total amount in every month respectively. The ovaries in stage III account for 24.55%, 12.33% and 6.28% of the total amount in every month respectively. The ovaries in stage V account for 13.13%, 10.45% and 26.67% of the total amount in every month respectively. The ovaries in stage VI account for 5.89% and 18.10% in May and June respectively. The corresponding gonadosomatic index (GSI) of ovaries from stage III to VI were 4.49% ± 2.07%, 31.75% ± 7.08%, 38.33% ± 6.24% and 7.78% ± 3.18%. The testes were in stage IV, V and VI from April to June. The testes were mostly in stage IV in April, in stage V in May and June. The corresponding GSI of testes in stage IV, V and VI were 0.66% ± 0.07%, 0.96% ± 0.14% and 0.43% ± 0.06%. The oocytes could be divided into five phases. In the ovaries at stage III, the oocytes were mostly at phase III, follicular membrane and yolk grain appeared in the cytoplasm. There were few oocytes at phase I and II at the same time. In the ovaries at stage IV, the oocytes were mostly at phase IV. The oil ball began to appear in the oocytes at the late phase IV. nucleus were excursion and distortional, zona radiata was clear at the same phase. In the ovaries at stage V, the oocytes were dissociating. The two layers of follicular membrane which had outsidied the plasma membrane were falling off. The ovaries at stage VI were mostly made of the oocytes at phase II, III and lots of discharged follicles. The testes of *T. trignocephalus* were lobular type. All stages of spermatogenic cells were in the spermatogenic cysts. The wall of the spermatogenic cysts was made of sertoli cells. Spermatogenic cells in the same spermatogenic cysts developed synchronously. As spermatogenic cysts ruptured and released the sperm into lumen of seminiferous lobula after spermatozoa have matured, the developing process of spermatozoa would be completed.

Key words: *Tridentiger trignocephalus*(Gill); ovary; testis; histology; gonado-somatic index (GSI)